

Dr. Jonathan G. Alanís Lara,¹
Dr. Mario Osorio Valero²

Seguridad y certeza diagnóstica de la toma de biopsia guiada por Tomografía Computarizada en el Centro Médico Nacional "20 de Noviembre", ISSSTE

RESUMEN

Introducción: Los métodos invasivos guiados por imagen han sido parte fundamental en la valoración de tumores y padecimientos difusos. Haaga y cols. realizaron la primer biopsia guiada por Tomografía Computarizada (TC) en 1976. Cuando el procedimiento es ejecutado adecuadamente, su efectividad reportada fluctúa entre 80 y 97%.

Material y métodos: Evaluamos pacientes referidos al Servicio de Radiología e Imagen por los diferentes servicios que cuenta nuestro Centro Médico, en un periodo de un año, comprendido entre agosto del 2007

a agosto del 2008. Los procedimientos fueron llevados a cabo en un equipo de tomografía multicorte Phillips^R (64). Utilizamos pistola automática de biopsia BARD^R y agujas tipo Tru-Cut con un calibre de 18 y 14 G.

Resultados: De los 36 pacientes sometidos a biopsia, se logró confirmar el diagnóstico en 31 de ellos; en los cinco pacientes restantes se determinó que la muestra no fue óptima o fue insuficiente para concretar el diagnóstico.

Discusión: Muchas lesiones que antiguamente eran inaccesibles ahora son estudiadas por biopsia percutánea en forma adecuada, con gran impacto en el manejo de los pacientes y

pudiendo de esta forma obviar un procedimiento quirúrgico mayor.

Conclusiones: La toma de biopsia guiada por Tomografía Computarizada como método de imagen demuestra ser un procedimiento seguro y confiable, el cual se puede utilizar como primera línea en la detección de tumores o enfermedades difusas, con una recuperación del paciente rápida y con un porcentaje bajo de complicaciones.

Palabras clave: Biopsia percutánea, método invasivo, tomografía computarizada.

continúa en la pág. 254

¹ Del Servicio de Radiología e Imagen y ² del Servicio de Tomografía Computarizada del Centro Médico Nacional "20 de Noviembre", ISSSTE. Av. Félix Cuevas No. 540, Col. Del Valle, 03229, México, D.F.
Copias (**copies**): Dr. Jonathan Gildardo Alanís Lara E-mail: riddle_999@yahoo.it

Introducción

Los métodos invasivos guiados por imagen han sido parte fundamental en la valoración de tumores y padecimientos difusos.

Biopsia se refiere al acto de obtener una muestra de tejido con el fin de establecer un diagnóstico preciso mediante su análisis histopatológico; se puede realizar a través de una cirugía (biopsia abierta) o por medio de la vía percutánea (cerrada). La primera biopsia percutánea transtorácica reportada data de 1883, la cual

se obtuvo para el diagnóstico de un proceso infeccioso y en 1886 para el diagnóstico de una enfermedad maligna.^{1,2}

Hoy en día, las biopsias percutáneas pueden ser realizadas bajo guía imagenológica, usando una variedad de métodos. La realización de este tipo de procedimientos data de mediados del siglo XIX, fue James Paget quien realizó la primera biopsia por aspiración con aguja fina en la valoración de lesiones mamarias. Ya en los años 30 del siglo pasado, algunos cirujanos oncológicos, en los que se incluye el Dr. Hayes Martin, no intervenían quirúrgicamente a sus pacientes sin un diagnóstico morfológico previo. Entre 1930 y 1960 el desarrollo de instrumentos y técnicas quedó limitado a los diferentes ti-

ABSTRACT

Introduction: Imaging-guided invasive methods have been fundamental in the assessment of tumors and diffuse disorders. Haaga and colleagues made the first guided biopsy through Computerized tomography (CAT) in 1976. When the procedure is performed adequately, the reported effectiveness ranges between 80 and 97%.

Material and methods: Patients referred to the Imaging and Radiology Service by the different services in our Medical

Center were evaluated, in a period of a year, comprised between August 2007 to August 2008. Procedures were performed through a PhillipsR (64) multi-slices tomography equipment. An automatic BARD^R biopsy pistol and 18 and 14 G gauge Tru-Cut type needles were used.

Results: Of the 36 patients submitted to biopsy, 31 diagnosed were confirmed; in the five remaining patients, it was determined that the sample was not optimal or resulted insufficient to complete the diagnosis.

Discussion: Several lesions that formerly were inaccessible are now studied through ade-

quate percutaneous biopsy, with great impact in the handling of patients and being able in this way to obviate a bigger surgical procedure.

Conclusions: The Computerized Tomography-guided biopsy as an imaging method shows to be an accurate and reliable procedure, which can be used as the first line in the detection of tumors or diffuse diseases, with a fast recovery of the patient and with a low percentage of complications.

Key words: Percutaneous biopsy, invasive method, computerized tomography.

pos de agujas cortantes. Entre los instrumentos introducidos figuran las agujas de corte distal, la aguja Vim-Silverman y la aguja Tru-Cut. Otros acontecimientos que fueron significativos se dieron ya en la década de 1970, como la ecografía y la TC como modalidades de guía. Holmes y cols. introdujeron la ecografía como sistema de guía de biopsia en 1975. Haaga y cols. realizaron la primera biopsia guiada por TC en 1976.¹⁻³

En la actualidad la biopsia percutánea guiada por tomografía ha demostrado ser un método seguro y confiable, porque en años anteriores dicho procedimiento solía realizarse a ciegas únicamente con palpación como guía; hoy en día este último método está prácticamente en desuso debido al advenimiento de nuevas técnicas de imagen, mediante las cuales se valora previamente al paciente, para realizar un abordaje seguro tratando así de evitar estructuras vasculares, nerviosas u otros órganos (*Figura 1*). La biopsia guiada por TC ha sido comparada con otras guías de imagen como es el ultrasonido; sin embargo, las ventajas sobre la tomografía aún no han sido establecidas con certeza.^{4,5}

La biopsia guiada por TC se ha desarrollado como una útil herramienta para el muestreo de diferentes áreas del cuerpo. Cuando el procedimiento es ejecutado adecuadamente, su efectividad reportada fluctúa entre 80 y 97%.^{1,2,6}

Material y métodos

Evaluamos pacientes referidos al Servicio de Radiología e Imagen por los servicios de Nefrología, On-

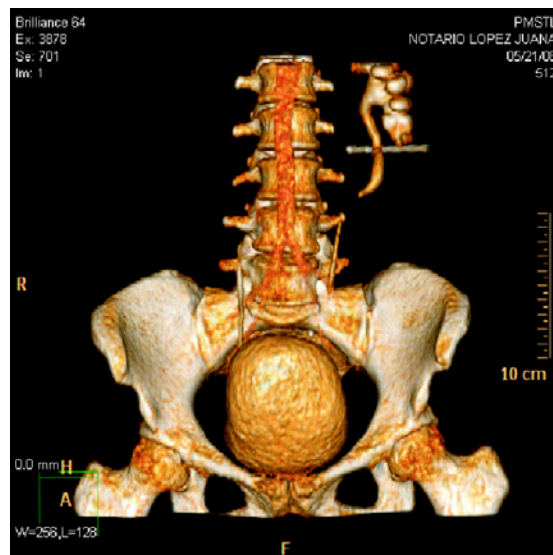


Figura 1. Reconstrucción en 3D en donde se visualiza la aguja de corte a través del uretero izquierdo y la aorta abdominal.

cología, Gastroenterología, Neumología, en el periodo comprendido de agosto del 2007 a agosto del 2008.

Fueron incluidos pacientes con tiempos de coagulación dentro de los parámetros adecuados, con lesiones de tamaño mayor a 10 mm. Se evaluó posteriormente la presencia de complicaciones propias al procedimiento, así como el resultado histopatológico.

Los procedimientos se llevaron a cabo en equipo de tomografía multicorte Phillips^R (64). Utilizamos pistola

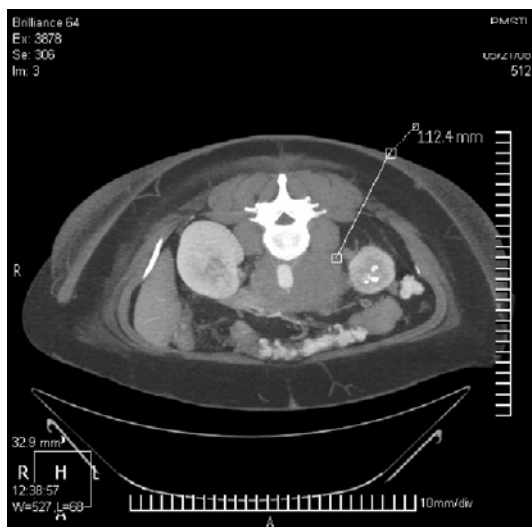


Figura 2. Paciente que fue enviada para toma de biopsia retroperitoneal por presencia de lesión en dicha región; se aprecia la planeación del abordaje con un corte axial de control previo al procedimiento.

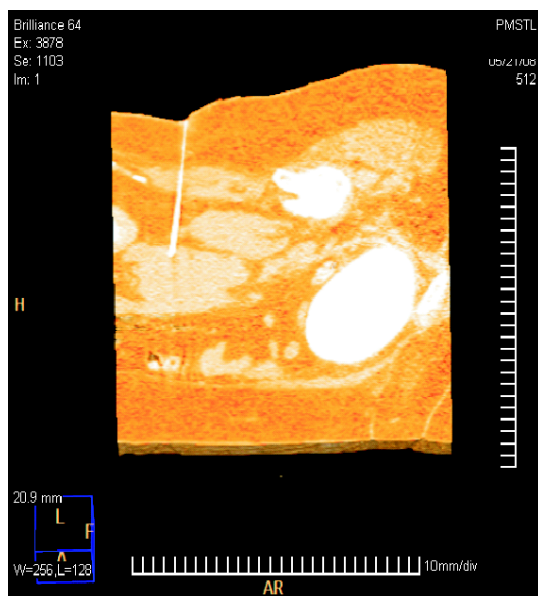


Figura 3. Reconstrucción sagital en donde se aprecia la adecuada introducción de la aguja en el sitio de la lesión; el Servicio de Patología reportó un sarcoma poco diferenciado.

automática de biopsia BARD[®] y agujas tipo Tru-Cut con un calibre de 14 y 18 G.

Previo a realizar el procedimiento se realizó tomografía inicial, en donde se valoraron las características de la lesión, específicamente: tamaño, densidad y localización. También se calculó el índice de angulación y profundidad (*Figura 2*). Una vez determinado el sitio y la profundidad, se procedió a realizar asepsia de la región, con colocación de campos

estériles y se administró anestesia local con lidocaína al 2% diluido con bicarbonato para disminuir la molestia. Posterior a la toma de muestra realizamos nuevamente un rastreo tomográfico de control para valorar las posibles complicaciones inmediatas (*Figuras 3 y 4*).

Resultados

De los 36 pacientes sometidos a biopsia, el rango de edad calculado para el grupo de pacientes con mues-

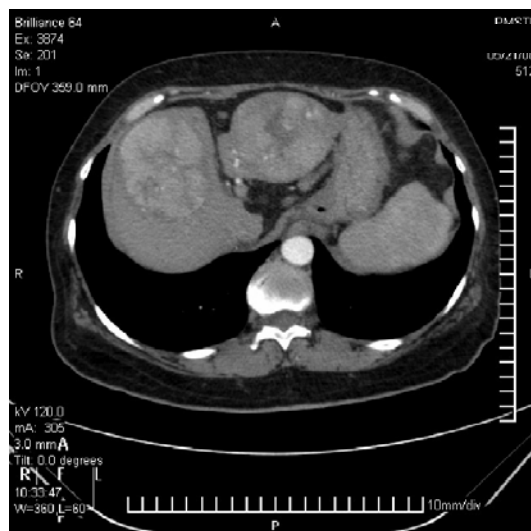


Figura 4. Corte axial de TC en la cual se observa la presencia de dos lesiones localizadas en ambos lóbulos hepáticos; se envió para programación de biopsia guiada.

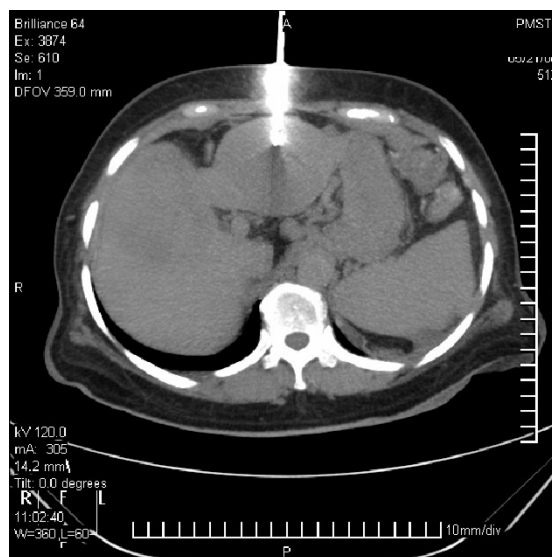


Figura 5. Posterior a la planeación se procedió a realizar la punción, en este estudio se aprecia adecuadamente la aguja sobre la lesión del lóbulo hepático izquierdo. El reporte final de patología fue de un hepatocarcinoma.

Cuadro I. Sitios de punción.

	Óptimo	No óptimo
No. pacientes	31	5
Edad (mediana)	51.5	60.8
Tamaño (promedio)	33.09 mm	20.8 mm
Sitio de punción:		
Mediastino	0	1
Retroperitoneo	1	0
Pulmón	11	2
Pelvis	1	0
Páncreas	0	1
Hígado	11	1
Riñón	7	0
Complicaciones	3	0
Mortalidad	0	0

tra óptima fue una media de 51.5 años. Los sitios de punción se muestran en el *cuadro I*.

El tamaño de la lesión se determinó una media calculada de 33.09 mm. El número de muestras obtenidas varió entre dos a tres.

En el total del grupo se presentaron tres complicaciones, las cuales fueron neumotórax en dos casos, que no requirieron de colocación de sonda pleural y un paciente presentó hematoma perirrenal que no requirió de mayor intervención, únicamente conducta expectante y vigilancia clínica con control ultrasonográfico (*Figura 5*). Se logró confirmar el diagnóstico en 31 de ellos; en los cinco pacientes restantes se determinó que la muestra no fue óptima o fue insuficiente para concretar el diagnóstico.

Discusión

Desde los años 70 las biopsias percutáneas se vienen realizando cada vez con mayor frecuencia, actualmente es el procedimiento dentro de la radiología intervencionista más frecuentemente realizado; los avances tecnológicos en la imagenología hacen de este procedimiento una herramienta segura y muy útil en el diagnóstico de un amplio espectro de enfermedades, a esto también ha contribuido el mayor entrenamiento por parte de los patólogos en la interpretación de las muestras, así como en el entrenamiento del médico radiólogo intervencionista para la planeación y realización de estos procedimientos.^{1-3,6}

Muchas lesiones que antiguamente eran inaccesibles ahora son estudiadas por biopsia percutánea en forma adecuada, con tasas de precisión que supera 95%, permitiendo un diagnóstico acertado que se traduce en gran impacto en el manejo de los pacientes y pudiendo de esta forma obviar un procedimiento quirúrgico mayor.^{1,2,6}

Comparando las biopsias abiertas con las cerradas, las ventajas de estas últimas son: bajo costo, menor duración del procedimiento, estancias hospitalarias cortas, no se requiere anestesia general, menor riesgo de infección o hemorragias, rápido proceso del tejido en patología, lo cual incide en permitir el pronto inicio de tratamientos. Las biopsias guiadas por imagen son seguras aunque como en cualquier procedimiento médico intervencionista se han reportado casos inusuales de complicaciones mayores.^{7,8} Estos procedimientos forman parte hoy en día de la primera línea del protocolo de estudio para determinar estirpe histológica o estadificación con acortamiento de tiempos y bajo porcentaje de complicaciones.⁶

Conclusiones

La toma de biopsia guiada por TC ofrece alternativas al tratamiento de muchas condiciones con la consiguiente reducción de la morbilidad y eliminar la necesidad de hospitalización, así como de anestesia. Cabe mencionar que en nuestra experiencia todos nuestros pacientes fueron dados de alta al día siguiente posterior al procedimiento, incluyendo aquellos quienes presentaron complicaciones antes mencionadas.

Mediante la TC es posible localizar la lesión, realizar un abordaje percutáneo con invasión mínima, lo cual nos demuestra la disminución del porcentaje de las complicaciones y con gran certeza diagnóstica, que disminuye significativamente la morbilidad, no requiere anestesia, porque es suficiente con infiltración local. Se determina como confiable, porque se puede tomar el control inmediatamente posterior a la punción en un corto periodo de tiempo, así como identificar que la punción se realizó de forma adecuada sin lesionar estructuras adyacentes. Cuanto más consistente sea la muestra, mejor será al detalle histopatológico para emitir un diagnóstico confiable.

Referencias

1. Spath A, et al. Biopsias percutáneas guiadas por escanografía: experiencia en el Hospital Universitario San Ignacio. *Universitas Médica* 2005; 46: 130-3.
2. Rodríguez ND, et al. Estudio de sensibilidad y especificidad de la biopsia por aspiración con aguja fina guiada por Tomografía en tumores intracavitarios. *Anales Médicos* 2000; 45: 176-87.
3. Haaga J, et al. TC y RM Diagnóstico por imagen del cuerpo humano. 4a Ed. Mosby; 2004.
4. Sheafor D, Paulson E, Kliewer M, et al. Comparison of sonographic and CT guidance techniques. *American Roentgen Ray Society* 2000; 174: 939-42.
5. Brom R, Reyes S, Ferral H, et al. Image-guide fine needle aspiration biopsy. One year experience. *Rev Invest Clin* 1993; 45: 49-55.
6. Gupta S, Luong H, Morello F, et al. Various approaches for CT-guided percutaneous biopsy of deep pelvic lesions: Anatomic and technical considerations. *Radiographics* 2004; 24: 175-89.
7. Gupta S, Krishnamurthy S, Broemeling L, et al. Small (≤ 2 -cm) subpleural pulmonary lesions: Short- versus long-needle-path CT-guided biopsy—Comparison of diagnostic yields and complications. *Radiology* 2005; 234: 631-7.
8. Yamagami T, Nakamura T, Lida S, et al. Management of pneumothorax after percutaneous CT-guided lung biopsy. *American College of Chest Physicians* 2002; 121: 1159-64.



La Sociedad Mexicana de Radiología e Imagen, A.C.

Les hace una cordial invitación para visitar su página web

www.smri.org.mx